Lane Medical Libra

Ueber eine

Dermoidcyste am Sternum.

Inaugural-Dissertation

zur

Erlangung der Doktorwürde

in der

gesamten Medicin,

verfasst und einer

hohen medicinischen Fakultät

der

Kgl. bayer. Ludwig-Maximilians-Universität zu München

vorgelegt von

Jakob Laufenberg,
approb. Arzt aus Rheinbach (Rheinland).

München 1901.
Kgl. Hofbuchdruckerei Kastner & Lossen.

Ueber eine

Dermoidcyste am Sternum.

Inaugural-Dissertation

zur

Erlangung der Doktorwürde

in der

gesamten Medicin,

verfasst und einer

hohen medicinischen Fakultät

der

Kgl. bayer. Ludwig-Maximilians-Universität zu München

vorgelegt von

Jakob Laufenberg,
approb. Arzt aus Rheinbach (Rheinland).

München 1901.
Kgl. Hofbuchdruckerei Kastner & Lossen.

Gedruckt mit Genehmigung der medizinischen Fakultät der Universität München.

Referent:

Herr Obermedizinalrat Prof. Dr. Ritter v. Angerer.

Die grosse Mehrzahl der in oder unter der Haut vorkommenden Cysten nimmt ihren Ausgang von den Talgdrüsen, andere allerdings sehr viel seltener vorkommend, sind als cystische Degeneration von Schweissdrüsenadenomen aufzufassen und eine weitere Gruppe muss den Dermoidcysten zugerechnet werden.

Die Bezeichnung „Dermoidcyste" stammt von Leblanc, Professor der Tierheilkunde in Paris, der 1831 eine solche Cyste im Hirn eines Pferdes fand. (Leblanc[1].)

Eine genauere Beschreibung gab 1852 Lebert; er sagte: „Nous appelons Kystes dermoides des Kystes qui présentent à leur surface interne une organisation, qui les rapproche beaucoup de celle de la peau et dans lesquels on trouve de l'épiderme, du derme, des glandes sébacées ou sudoripares; des poils implantés, une graisse abondante et dans quelques localités en outre des os et des dents." (Lebert[2].)

Einige Jahre später vervollständigte Lebert dann in einem Aufsatze „Beobachtungen und klinische Bemerkungen über Dermoidcysten" seine erst gegebene Definition: „Unter dem Namen Dermoidcysten bezeichne ich diejenigen entweder vollkommen neugebildeten oder in präexistierenden Hohlräumen sich entwickelnden Gebilde,

welche auf der Innenfläche eines Balges Neubildungen zeigen, deren Identität mit den Gebilden der Haut unleugbar ist, und neben welchen dann auch noch unter Umständen Knorpel, Knochen oder Zähne in ziemlicher Mannigfaltigkeit vorkommen. Von wahren Hautgebilden habe ich in diesen Cysten Epidermis, Papillen, Gewebe des Chorions, Schweissdrüsen, Talgdrüsen, Haare mit ihren Wurzeln und Hüllen, subkutanes Fettgewebe und ausserdem als Inhalt massenhaftes Fett der Talgdrüsen mit ausgefallenen Haaren und Hornblättchen gefunden und da die in den Wänden dieser Cysten sich bildenden Knochen, Knorpel und Zähne in allen möglichen Varietäten mit den übrigen Dermoidgebilden abwechseln oder zusammen vorkommen, so ist es offenbar viel rationeller, derartige Cysten zu den Dermoidneubildungen zu rechnen, als sie nach der früher gangbaren Ansicht für Ueberreste eines zu Grunde gegangenen Fötus zu halten." (Lebert[3].)

Diese Lebert'sche Definition hat in neuester Zeit durch genaue Untersuchungen einige Einschränkung erfahren. Ehe ich aber zu dem heutigen Stand unseres Wissens über Dermoide übergehe, möchte ich kurz die hauptsächlichsten Hypothesen ihrer Genese erwähnen. Die Theorien der älteren Zeitabschnitte füge ich mehr des historischen Interesses wegen ein, da sie absolut keinen Anspruch auf Wissenschaftlichkeit besitzen. Bei dem häufigen Vorkommen der Dermoidcysten, direkt unter der Haut als äussere, in den Körperhöhlen und den dort befindlichen Organen als innere Dermoide, ist es sehr leicht begreiflich, dass

solche Bildungen im Altertum und Mittelalter öfters beobachtet und beschrieben wurden.

Die ältesten Anschauungen über ihre Entstehung gehen dahin, die Haare in den Geschwülsten wären von den Patienten verschluckt und an den beliebigen Körperstellen deponiert worden. (Pauly[4].)

Ambroise Paré sprach von Dämonen, die sich umwandeln in Gestalt von Männern und mit Weibern geschlechtlichen Umgang pflegen und von solchen Dämonen, welche die Gestalt von Weibern annehmen. (Röbl[5].)

Die Dermoide galten ferner als Strafe für begangene Schlechtigkeit, als Strafe für Männer und Frauen, die sich sittlich verfehlt hatten, besonders, nach Astrue, dem Leibarzt Ludwigs XV., für jene Jungfrauen und Wittwen, „quae rationis et castitatis prae se ferunt speciem.“ Pauly citiert einen Fall, wo zwei Mönche von einem Manne, Ludwig Roossel aus Flandern, erzählten, qui ridens dolores uxoris suae parturientis, quasi eos simularet et optans eos experiri, ex imprecatione uxoris et ultione divina diu dolorem maximum in femore dextro partulit, spatio scilicet novem mensium: quo tempore completo, inde excisus fuit infans masculus, qui nomen patris sortitus est.

Viele glaubten an eine Art von Hexerei, oder an Folgen des geschlechtlichen Umganges mit dem Teufel. Mit Recht bemerkt hierzu Pauly: „Die Sucht, etwas Unerklärtes durch etwas noch Unerklärlicheres deuten zu wollen, gab den Aerzten des Mittelalters die scheinbare Erklärung für diese Gebilde ein.“

Eine spätere Ansicht hielt die Ovariendermoide für Reste eines Fötus, merkwürdige Ueberbleibsel einer zerstörten Leibesfrucht. Astruc glaubt immer an vorausgegangene Begattung und hält die Cysten ebenfalls für Reste einer Ovarialschwangerschaft. Krüger macht für die Entstehung der Ovariendermoide psychische Momente bei dem Beischlaf verantwortlich. (Pauly[4].)

Immer also macht sich die Anschauung geltend, in den Dermoiden eine abnorme Schwangerschaft oder Ueberbleibsel einer solchen zu sehen, und zwar bei beiden Geschlechtern vorkommend.

Ende des 18. Jahrhunderts, 1785, entwickelte dann Blumenbach eine neue Theorie, indem er ausführte, dass man nicht Schwangerschaftsprodukte vor sich habe, sondern die Entstehung der Geschwülste einem gewissen Nisus formativus verdanke. (Blumenbach[6].)

Haller nahm wieder die Dermoide als Ueber-Reste eines an anormaler Stelle entwickelten Fötus, der dann teilweise resorbiert worden sei, an. Auf die Dauer war diese Theorie jedoch nicht zu halten, da man bei Männern solche Geschwülste gefunden hatte und auch bei Kindern und Jungfrauen darauf aufmerksam wurde.

So fand Baillie bei einer 12jährigen Virgo intacta mit ganz unentwickelten Genitalapparat eine aus Haut, Haaren und Knochen bestehende Cyste im Eierstock. Baillie schloss sich dann der Blumenbach'schen Ansicht an; er folgert aus seinen Untersuchungen: „Die weiblichen Eierstöcke besitzen in sich selbst ein Vermögen, auch ohne Beischlaf

etwas zu machen oder hervorzubringen, das eine Nachahmung der Erzeugung ist.“ (Baillie[7].)

Eine ähnliche parthenogenetische Entstehungsweise nahm Meckel an, indem er sagt: „dass bei jungen Mädchen ebenso gut, als bisweilen auch bei älteren Frauen und ganz besonders bei alten Jungfern diese Bildungen sehr wohl ohne vorangegangene Begattung entstehen können. Er gab drei Ursachen für das Entstehen der Geschwülste an, die hervorgehen können 1. aus schwangerschaftsähnlichen Zuständen, 2. aus Doppelbildungen, 3. aus normalen Gewebsteilen, die infolge abnormer Reizung zu andersartigen Geweben sich umwandeln. (Meckel[8].)

Josephi machte teils für Entstehung der Gewächse pathologische Ursachen verantwortlich, so Anomalien und Erkrankungen der Eierstöcke und Tuben, teils psychische Affektionen und unvollkommene Befruchtung. (Josephi[9].)

Eine andere Theorie, welche besonders von französischen Autoren aufgestellt wurde, nahm ein monstrum per inclusionem, einen foetus in foetu an. Von zwei befruchteten Eiern, die sich fortentwickelten, werde das eine vom andern umschlossen und im Wachstum gehemmt; das andere dagegen entwickele sich zum reifen Individuum. Diese Anschauung vertrat besonders Velpeau.

1852 gab dann Lebert eine zusammenfassende Abhandlung über Dermoidcysten. Während bis zu dieser Zeit in der ganzen Literatur keine scharfe Trennung der Cysten gemacht wurde, während in Bezug auf Genese die Theorien sich mit den Ovarialdermoiden, als den häufigst beobachteten,

beschäftigten, stellte Lebert zuerst den Begriff der Dermoide fest, teilte dieselbe nach dem örtlichen Vorkommen ein und trennte scharf alle Cysten, die Bestandteile der Haut enthielten, also die wahren Dermoide, von den Geschwülsten mit Bestandteilen verschiedenster embryonaler Abkunft, den Teratomen. Ferner gab er auch Ursachen für die Entstehung der Gebilde an, indem er sie als Produkte einer „hétérotopie plastique" hinstellte, durch die sich einfache und zusammengesetzte Gewebe und selbst komplizierte Organe an Stellen des Körpers bilden können, an denen sie normalerweise nicht vorkommen. Nur für die im Eierstock sitzenden Cysten hält er an der alten, teilweise schon verlassenen Anschauung fest, dass dieselben Ueberbleibsel abnormer Schwangerschaftsprodukte (les restes d'un produit de conception) seien, und für gewisse Hodendermoide nimmt er Inclusionen ähnlich dem Foetus in Foetu an. (Lebert [2].)

1854 gibt dann Remak eine neue Theorie, die für die Dermoidcysten der Haut und der Körperhöhlen bis heute ihre Richtigkeit behalten hat. Die Tumoren seien keine heteroplastische Neubildung; vielmehr seien dieselben auf Eistülpungen und spätere Abschnürungen des äusseren Keimblattes an Stellen, wo im fötalen Leben Spalten beständen, zurückzuführen. (Remak [10].)

Die Remak'sche Ansicht erhielt eine besondere Festigung dadurch, dass Heschl Fälle beschrieb, die noch am Erwachsenen den Zusammenhang der tiefsitzenden Dermoide mit der äusseren Haut erkennen liessen. Heschl pflichtet infolgedessen der

Remak'schen Ansicht bei, nur für die Ovariendermoide hält er diese Theorie für verfehlt; er sagt: „Aus welchen Elementen sich die Dermoidcysten hervorbilden, ist ganz unbekannt und jede Meinungsäusserung ist vorläufig zurückzuhalten, da keine Erklärung allseitig zutreffend ist." (Heschl [11].)

Pelican bemerkt bei der Mitteilung zweier Dermoidcysten des Ovariums, dass sie vielleicht aus den zahlreichen embryonalen Formelementen, welche sich im Bindegewebe des Ovariums befinden, entstanden wären; es findet sich dort sonst keine nähere Angabe über diese Formelemente. (Pelican [12].)

Axel Key glaubt an ein Spiel der Bildungskraft der Natur. Er nähert sich also wieder der älteren Auffassung der Parthenogenese. (Axel Key [13].)

Lücke hält, da die Untersuchungen von His die Abstammung der Hoden und Ovarien vom äusseren Keimblatt ergeben haben, — His und Waldeyer stellten nämlich fest, dass Hoden und Ovarien aus dem Achsenstrang der Embryonalanlage sich entwickeln, und zwar zu einer Zeit, wo die Differenzierung der Keimanlage in die drei Keimblätter sich noch nicht vollzogen hat, — das Vorkommen von Dermoiden hierselbst nicht mehr für auffallend. Er gesteht jedoch ebenfalls ein, „dass wir bis zur Stunde nicht im stande sind, die komplizierten Verhältnisse zu begreifen, welche eintreten müssen, um das Vorkommen von Knorpel und Knochen in diesen Dermoiden der Hoden und Ovarien zu bewirken." (Lücke [14].)

Baumgarten stimmt der Remak'schen Theorie auch für die Ovarialdermoide zu, besonders die komplizierten, glaubt aber, dass diese Theorie ohne die Annahme einer überschüssigen Produktion von embryonalem Bildungsmaterial nicht auskomme. (Baumgarten [15].)

Waldeyer lässt die Ovarialdermoide dem Keimepithel des Ovariums entstammen und zwar nach einer Entwicklungsart, die der der myxoiden Cystome parallel geht. Ein Unterschied ist jedoch, dass die neugebildeten Epithelzellen des Cystoms einen epidermoidalen Charakter annehmen. (Waldeyer [16].)

Zu dieser Waldeyer'schen Theorie der Parthenogenese bemerkt Baumgarten, direkt widerlegen liesse sie sich nicht, es fehle aber auch alles, was als ein positives Zeugnis für dieselbe angesehen werden könnte.

Für die Entstehung der Dermoidcysten im Hoden glaubt Lang einen Fingerzeig in Waldeyers Werk „Eierstock und Ei' zu sehen. Waldeyer wies nach, dass in der männlichen Geschlechtsdrüse in ihrer ersten Entwicklung das weibliche Prinzip durch das Vorhandensein des Keimepithels seine Vertretung findet. „Diese Vertretung geht sogar so weit, dass man zuweilen in dem Keimepithel der Hoden aus späterer Zeit, wo eine Verwechselung mit Ovarien gar nicht mehr möglich ist, die als Primordialeier gedeuteten grösseren Zellen mit schönen, klaren, grossen Kernen wahrnimmt." Da in einer von ihm untersuchten Cyste Schleimdrüsen und Organe des Darmdrüsenblattes vorkommen, bezeichnet er den Ausdruck „Der-

moidcyste“ für diese Geschwülste als höchst unzweckmässig. Er gibt aber auch keine nähere Erklärung über die Entstehung der Gebilde und sagt nur: „die Beobachtung von Organen des Darmdrüsenblattes in der Geschwulst kann für ihren parthenogenetischen Ursprung wohl nicht beweisend, aber in hohem Masse stützend sein.“ (Láng [17].)

Roux fasst unter dem Namen der Regeneration und Postgeneration Vorgänge zusammen, die auch als Erklärung für die Entstehung der Ovarialdermoide benutzt worden sind. Er fand bei der Keimblätterbildung neben höher entwickelten Zellen (Ektoblasten) vereinzelte Zellen, die weniger differenziert waren und die mehr den Zellen des Morulastadiums glichen. Aus dieser Beobachtung schliesst er, dass es sich hier um verirrte Keime handle, die späterhin sich zu Geschwülsten ausbilden können, wenn eine akute oder chronische Reizung auf dieselben einwirkt. Da solche Keime zur Produktion der verschiedensten Zellen- und Gewebselemente, je nachdem sie dem einen oder andern Keimblatt angehören, führen können, wäre auf diese Weise ein sehr einfacher bestechender Erklärungsversuch für die Polymorphie der Dermoide gegeben. (Roux [18].)

Volle Anerkennung aber hat sich keine der angeführten Hypothesen für Ovarialdermoide verschaffen können, weil keine thatsächlichen Beweise beigebracht werden konnten.

In neuester Zeit hat Wilms, gestützt auf eingehende mikroskopische Untersuchungen eines reichen Materials, eine andere Erklärung abge-

geben. Andere Forscher z. B. Pfannenstiel sind durch selbständige Untersuchungen zu demselben Ergebnis gekommen. Wilms bestreitet, dass nur aus Haut bestehende Cysten im Ovarium vorkämen, alle Cysten enthielten neben der Haut noch sonstige kompliziertere Gewebe. Weder durch Keimverirrung noch durch Inclusion eines rudimentärenZwillings, noch durch Ovarialschwangerschaft liessen sich die Dermoide erklären. Sie seien vielmehr als selbständige Gruppe parasitäre Föten „rudimentäre Ovarialparasiten" aufzufassen, weil der mütterliche Organismus sowohl zur Regulierung der Cirkulation und Ernährung als zur Beseitigung und Sekretion der schädlichen Produkte benutzt werde. Ihren Ursprung nähmen sie alle aus einer dreiblättrigen Keimanlage, die sich entsprechend der Entwicklung eines menschlichen Fötus auszubilden suche und selbst in der Anordnung und Lage der Organe die Aehnlichkeit mit jenen immer erkennen liesse. Das Prävalieren des Ektoderm und der Kopfregion erklärt Wilms folgendermassen: „Die starke Entwicklung des Ektoderm, sowie das Vorwiegen der Kopfpartie lassen sich also in einfacher Weise auf die frühzeitige Differenzierung des äusseren Keimblattes und der Kopfregion zurückzuführen. Bei den durch die beengten Raumverhältnisse hervorgerufenen Wachstumsstörungen werden von den frühzeitig sich entwickelnden Organen die andern im Keime erstickt. Bei der weiteren Ausbildung muss die verschiedene Wachstumsenergie der einzelnen Zellformen ebenfalls unter dem Einfluss der Raumbewegung in Betracht gezogen werden." (Wilms[19].)

Zu obiger aus den sorgfältigsten Untersuchungen hervorgegangenen Hypothese bemerkt Fritsch: „Es ist also die alte Anschauung der Parthenogenesis wieder für richtig erklärt, nur fragt es sich noch, ob die Uranlage des Eies oder das ausgebildete Ei selbst die Geschwulst bildet." (Fritsch [20].)

Die Remak'sche Theorie lässt Wilms für die Dermoidcysten am Kopf, in der Brusthöhle und teilweise für die im retroperitonealen und retrorektalen Gewebe vorkommenden gelten, dass diese nämlich durch Keimverirrungen bei Einstülpungen oder bei Verwachsung fötaler Spalten entstanden sind, und dass diese entweder nur reine Hautcysten sind oder nur solche Gewebe enthalten, die von der Nachbarschaft her abgeschnürt worden waren.

Ziegler führt die Cysten ebenfalls auf ektodermale Einstülpungen zurück; embryonale Epithelzellen oder embryonales Dermagewebe wird verlagert, wächst weiter und es entstehen die Dermoidcysten. So steht nach Mikulicz die Entstehung der Dermoide in der äusseren oberen Augengegend in ursächlichem Zusammenhang mit der Einstülpung des Hornblatts zur Linsenanlage, die der Glabella zur Entwickelung der Riechgrübchen oder zur Verschmelzung des Stirnfortsatzes mit den Oberkieferfortsätzen. Die Dermoide an der grossen Fontanelle und am Hinterhaupt stehen in Beziehung zur Gliederung des Gehirns. Die retroaurikularen Dermoide stehen nach Poirier, Estor, in genetischer Beziehung zu der Verschmelzung der beiden Teile, aus denen

sich der Proc. mastoideus zusammensetzt (Schläfen- und Felsenbein). (Tillmanns [21].)

So lassen sich die Cysten im Schädelinneren auf frühzeitige Einlagerung von Epidermiskeimen in die Pia, Dura und Hypophysis zurückzuführen, mediastinale Dermoide auf Entwicklungsstörungen der vom äusseren Keimblatt abstammenden Thymusdrüse (nach Marchand und Pinders), auf Verlegung von Hautteilen nach innen (Virchow), auf Hautausstülpung aus der Zeit der Kiemenspalten (Collenberg), Dermoide an den Halsseiten auf Reste von Kiemenfurchen, in der Gegend des Zungenbeins liegende auf Reste des Ductus thyreoglossus, und Dermoide des Beckenzellgewebes können durch Epitheleinsenkungen vom Damm her, vielleicht auch als Bildungen des Wolff'schen Ganges ihre Erklärung finden. (Ziegler [22].)

Für die subphrenischen Dermoide ist Abstammung vom dorsolumbalen Teil des Achsenstranges möglich. (Sänger [23].)

Der heutige Begriff des Dermoids wird durch Ziegler folgendermassen gegeben: „Die ektodermalen Cysten sind Cysten von Erbsen- bis Faustgrösse, deren Balg ektodermalen Charakter trägt, entweder so, dass man nur eine glatte, bindegewebige Membran, die mit geschichtetem Plattenepithel bedeckt ist, findet, sog. Epidermoide, oder aber so, dass der Balg sich als Derma erweist, d. h. Hautpapillen, Talgdrüsen, Haarbälge, Haare und Schweissdrüsen, oft auch noch subkutanes Fettgewebe besitzt, sog. Dermoide oder Dermoidcysten oder Dermatocysten." (Ziegler [22].)

Der Inhalt der Cysten besteht entweder ledig-

lich aus abgestossenen verhornten Zellen, oder aber aus solchen Zellen, aus Fett und blonden Haaren.

Dass aber auch verschieden gefärbte Haare vorkommen können, erwähnt Andral, der bei einer Negerin in einer Mesenterialcyste Haare von verschiedener Farbe fand. (Cit. bei Lebert [2].)

Bemerkenswert ist, dass bei Tieren je nach der Natur ihrer Hautbeschaffenheit in den Cysten Haare, Wolle oder Federn gefunden worden sind. (Cit. bei Lebert [3].)

Die bisher unter die Dermoide gerechneten Cysten des Eierstocks und Hodens sind viel komplizierter gebaut. Sie sind gefüllt mit einer von Haaren durchsetzten fettigen Schmiere und enthalten an irgend einer Stelle eine verschieden geformte Prominenz, die mit Haaren, oft auch mit Zähnen besetzt ist. Die oberste Schicht dieser Prominenz besitzt sämtliche Bestandteile der Haut. In den tieferen Lagen finden sich aber auch andere Gewebsformationen, Cysten und Schläuche mit flimmerndem Cylinderepithel, Knochen, Knorpel, Muskelgewebe, Hirnsubstanz, Nerven, Schleimdrüsen, Darmschleimhaut, sowie den Augenanlagen ähnlich pigmentierte Bildungen, niemals aber Nieren-, Leber- oder Herzgewebe. (Ziegler [22].)

Ziegler hält die Wilms'sche Theorie, nach der die Ovarial- und Hodendermoide aus einer dreiblättrigen Keimanlage entstehen sollen, für wohl begründet.

Mit dem histologischen Bau der eigentlichen Dermatocysten haben sich früher besonders Kohlrausch, Steinlin, Wagner mit mehr oder weniger Erfolg befasst. Nach Ribbert zeigt die Cystenwand

eine innere Auskleidung mit Epidermis, zu der meist Haare und Drüsen gehören. Unter ihr liegt eine bindegewebige Hülle, die offenbar zur Cyste gehört, da sie sich zum Epithel und seinen Abkömmlingen ganz wie das Corium zur normalen Epidermis verhält und sich gegen die weitere Umgebung bald mehr, bald weniger absetzt. (Ribbert [24].)

Nun hat aber König noch einige Besonderheiten im anatomischen Bau der Dermoidcystenwand entdeckt. Er fand, dass der Epithelbelag nicht vollständig war und dass dort, wo das Epithel fehlte, ein kreisrunder, brauner Fleck sich zeigte. Hier lag das Bindegewebe entweder frei oder war mit grossen Riesenzellen bedeckt. Ausserdem war dieser braune Fleck viel lockerer gefügt, als die übrige Cystenwandung.

Der braune Fleck kann hervorgehen zum kleineren Teil aus einem umschriebenen Absterben des Epithelbelags, zum grösseren aber aus einem Fehler bei der Entwicklung der Dermoide. Von dem verlagerten Keim aus strebt die weiterwachsende Epidermis, an den Rändern umbiegend, der Kugelgestalt zu. Das dem Stratum corneum gegenüberliegende Bindegewebe wird auf diese Weise von den seitlich heranwachsenden Epidermiszellen vollständig bedeckt. Tritt aber eine Störung in der Entwicklung der wachsenden Epidermisschicht ein, so geht letztere nicht ganz über das Bindegewebe hinüber; es entsteht in der Wandung eine Lücke, die sich als brauner Fleck dokumentiert. (König [25].)

Nach den neuesten Forschungen wäre die Be-

zeichnung „Dermoidcyste' also nur noch für diejenigen Cysten gültig, deren Wand, als Abkömmling des Ektoderms, Bestandteile der äusseren Haut aufweist und keine Abkömmlinge der anderen Keimblätter enthält. Alle Cysten mit komplizierterem Wandbau, die früher unter dem Namen „Dermoid" beschrieben wurden, müssen den Geschwulstbildungen, die aus dem Meso- und Entoderm oder aus allen drei Keimblättern zusammen entstehen, also den komplizierter gebauten teratoiden Cysten und den Teratomen zugerechnet werden oder unter die Gruppe der Inclusionen einer zweiten Fötusanlage und die der rudimentären Ovarialparasiten gestellt werden.

Die heute für Entstehung der Dermoide feststehende und auch hinreichend bewiesene Remaksche Theorie schliesst in sich, dass die Dermoide angeboren sind, wie schon Lebert und Heschl annahmen. Dass aber auch Dermoide extrauterin entstehen können, und zwar infolge von Trauma, hat v. Rothmund an einer selbst beobachteten Dermoidcyste der Iris festgestellt, die $2^1/_2$ Jahre nach einer perforierenden Verletzung der Hornhaut entstand und welche er auf eine traumatische Implantation von Cutis oder auch Haarbalgzellen zurückführt. (v. Rothmund [26].)

Le Fort teilt einen Fall mit, wo sich die Dermoidcyste an der Hand innerhalb 8 Jahren nach Trauma entwickelte und in letzter Zeit rascher bis fast Nussgrösse wurde. Als Ursache nimmt er durch Gewalteinwirkung in die Tiefe der Gewebe verlagerte, sehr kleine Hautfragmente, aus Epidermis bestehend, an. (Le Fort [27].)

Zufällig wurde in den allerletzten Tagen ein kleinwalnussgrosser, cystischer Tumor auf dem Sternum, etwas unterhalb dessen Mitte gelegen, beobachtet; der jetzt 28jährige Patient hat vor 10 Jahren eine sehr schwere Verletzung (Beckenbruch, Schlüsselbeinbruch, Rippenbrüche) erlitten. Er gibt mit aller Bestimmtheit an, dass die kleine Geschwulst als ursprünglich ganz kleines Knötchen an einer kontusionierten Stelle der Brustbeingegend ca. $^1/_4$ Jahr nach dem Unfalle zuerst bemerkt worden sei. Das Knötchen sei ganz langsam und ohne je Schmerzen zu machen, zur jetzigen Grösse herangewachsen. Die cystische Geschwulst hat zunächst alle Eigenschaften eines Atheroms. Sind die oben erwähnten Angaben des Patienten richtig, so muss man allerdings an eine traumatische Entstehung der Cystengeschwuslt denken, so dass es sich um eine sog. traumatische Epithelcyste an ungewöhnlicher Stelle handeln würde, wie sie insbesondere für die Finger, aber auch für andere Körperteile beschrieben worden sind. Leider willigt der Patient nicht in die Exstirpation. Solche traumatische Epidermoide sind von Gironde in der regio mastoidea, von Rollet in der Mitte der Augenbraue, von Le Fort an der hinteren und äusseren Seite des Oberschenkels beobachtet. (Cit. bei Le Fort[27].)

Für die früheren Ovarialdermoide ergibt sich wohl aus der Wilms'schen Hypothese, dass dieselben sich in jedem Lebensalter entwickeln können, am häufigsten aber nach Wilms in den mittleren Jahren auftreten.

Die Remak'sche Theorie erklärt es ferner

leicht, dass die Dermatocysten, wie wir schon bei Besprechung der Genese gesehen haben, bestimmte Prädilaktionsstellen am Körper haben, nämlich da, wo fötale Spaltbildungen und Einsenkungen der Hautoberfläche naturgemäss die Gelegenheit zur Abschnürung von Teilen des Ektoderms am leichtesten geben, so die Hinterhaupt- und Scheitelgegend, im Gesicht besonders die Umgebung der Orbita, dieAugenbrauengegend und Nasenwurzel, die Jugular- und Halsgegend. Die subkutanen Dermoide sind bedeutend häufiger, wie die in anderen Körperregionen vorkommenden. Früher wurden die Ovariendermoide als die zahlreichsten angegeben. Dies beruhte wohl darauf, dass die Ovarialdermoide öfter beschrieben wurden, als die unter der Haut gelegenen Cysten, da es sich nicht der Mühe lohnte, jeden einzelnen Fall der subkutanen Dermoide zu berichten. (Lücke [41].)

Dann kommen Dermatocysten, jodoch seltener, in den Körperhöhlen vor, in der Augenhöhle, den Gesichtshöhlen, an den Meningen und im Gehirn; im Brustraum, besonders im Mediastinum anticum und in der Lunge; in der Bauchhöhle im Mesenterium, Beckenzellgewebe, Omentum, in der Uterusumgebung und Lebergegend, an der Raphe des Dammes und in der Steissgegend.

Leicht begreiflich ist, dass die Dermoidcysten, als Mitte vorigen Jahrhunderts treffende Hypothesen für ihre Entstehung gegeben waren, nun auch klassifiziert werden sollten, und hier waren die Ansichten der Autoren sehr verschieden.

Die einen rechnen die Dermoide zu den

Atheromen und betrachten letztere als ihre Vorstufe; andere teilen die Dermoide nach ihrer Lokalisation ein, wieder andere nach ihrer Genese, die vierten nach der Beschaffenheit ihrer Wandstruktur und ihrem Inhalt.

Rokitansky, Vogel, Foerster u. a. huldigen der ersten Ansicht, dass die Atherome nur Vorstufen der Dermoide seien. Dies mag auch für einen Teil der Cysten der Fall sein, da bei den Atheromen nach den Untersuchungen von Virchow, Franke und Chiari zwei Gruppen unterschieden werden müssen, solche, die sich aus den physiologischen Hautfollikeln durch Sekretretention gebildet haben, die eigentlichen Atherome, und solche, die durch Abschnürung embryonaler Epithelzellen entstanden sind, und die Chiari schon als Dermoidcysten bezeichnet. Erstere sind klein und haben eine zarte Wand mit einfacher Struktur, letztere haben bedeutendere Grösse. Ihre Wand ist relativ dick, ihre Epithelauskleidung entspricht dem Bau der Epidermislagen mit ausgebildeten Papillarkörpern. Diese Cysten liegen immer unter der Haut, während jene seltener subkutane Lage haben, sondern meist in der Haut sitzen. Es ist also nur berechtigt, einen Teil der Atherome als Vorstufe der Dermoidcysten zu betrachten.

v. Birch-Hirschfeld teilt diese Auffassung; er bezeichnet, im Vergleiche mit den aus versprengten epidermoidalen Keimen hergeleiteten Cysten, die einfachen Dermoidcysten als höheren Grad „ektopischer Hautgeschwulst-Bildung". (v. Birch-Hirschfeld [28].)

Heschl nennt diese einfachen Formen Epider-

moide im Gegensatz zu den Dermoiden, die die gesamte Hautanlage aufweisen.

Ziegler stimmt der Bezeichnung Heschls zu, er rechnet aber auch die Cholesteatome hinzu, und zwar die einfachen zu den Epidermoiden, die haarhaltigen zu den Dermoiden.

Aeltere Autoren teilen die Dermoide nach ihrer Genese ein.

Meckel lässt die Dermoide hervorgehen: 1. aus schwangerschaftähnlichen Zuständen, 2. aus Doppelbildungen, 3. aus normalen Gewebsteilen, die infolge abnormer Reizung zu andersartigen Geweben sich umwandeln. (Meckel[28].)

Velpeau schlägt folgende Einteilung vor: 1. Fälle, die durch den nämlichen Akt entstehen, welcher den tragenden Organismus erzeugt hat, 2. Fälle, entstanden durch vollständige Befruchtung und nachträgliche Entartung und Rückbildung des Fötus, 3. sekundäre Entartung vorgebildeter Cysten. (Cit. v. Haffter[29].)

Diese Einteilung erwies sich aber auf die Dauer bei den genaueren Untersuchungen der Dermoidcysten als unhaltbar, ebenso wie die folgende, die Einteilung nach der Beschaffenheit des Wandbaues.

Foerster unterscheidet in seinem Lehrbuch 1. Cysten mit Wandungen, die nur aus Corium und Epidermis bestehen ohne Drüsen und Haare, 2. mit Haaren, Talgdrüsen und Schweissdrüsen, 3. mit Knorpeln, Knochen und Zähnen, 4. mit Warzen, Condylomen und Hornbildung. (Foerster[30].)

Friedländer teilt dieselben in 1. einfache,

einen dünnen, gewöhnlich nur stellenweise mit Haaren besetzten Balg enthaltend, und 2. zusammengesetzte mit dicker von Knorpeln und Knochen durchsetzten Wandung. (Friedländer [31].)

Nach ihrer Lokalisation unterscheidet Lebert die Dermoide, eine Methode, die wohl das Meiste für sich hat. Die Cysten kommen vor 1. in der Haut, 2. in den Meningen, 3. in den Hoden, 4. in den Körperhöhlen und 5. im Eierstock. (Lebert [2].)

Wilms trennt in Dermoide 1. der Haut, 2. der Kopfhöhle und des Nasenrachenraums, 3. des Halses, 4. der Brusthöhle, 5. der Bauchhöhle. Für die Dermoidcysten des Ovariums und des Hodens verlangt Wilms, wie erwähnt, Selbständigkeit unter der Bezeichnung „rudimentäre Ovarialparasiten". (Wilms [19].)

Was Wachstum, Form, Grösse anbetrifft, so bemerkte Lebert, dass ersteres nur sehr langsam vor sich gehe, dass die Dermatocysten subkutan selten grösser wie eine Walnuss oder ein Taubenei würden, dass sie in der Gegend des oberen Augenlides mehr eine ovale, an der Nasenwurzel eine mehr abgerundete Form hätten. In der Regel schienen diese Geschwülste nach einer latenten Periode erst im Pubertätsalter deutliche Erscheinungen zu veranlassen, besonders die Ovarialdermoide.

Lücke findet dies sehr leicht erklärlich, „da zur Zeit der Pubertät das äussere Keimblatt in eine neue Phase der Entwicklung eintritt, — man denke an die Entwicklung des Bartes u. s. w. — so könne dann auch ein beschleunigtes Wachstum der Dermoide gerade in dieser Zeit nicht auffallend

erscheinen.“ Ferner sind Traumen als Ursache plötzlichen Wachstums konstatiert. Aus der ganzen Beschaffenheit der Cyste ergibt sich ferner, dass dieselben auf die Dauer wachsen müssen, da bei der immerfort produktiven Thätigkeit der Wandbestandteile kein Abfluss für die Sekrete besteht.

Nach Ziegler schwankt die Grösse der Dermoide zwischen Stecknadelkopf- und Mannskopfgrösse. Sie sind sowohl in der Fötalzeit wie später in allen Lebensaltern beobachtet worden.

Die Diagnose der subkutanen Dermoide ist meistens leicht zu stellen. Wir haben in der Regel einen Tumor vor uns, der angeboren an bestimmt lokalisierten Stellen oft in einer seichten Knochendelle sitzt, praller und häufig weniger beweglich als die Atherome ist. Nach Kocher ist die Geschwulst oft formbar, und bei Anwesenheit von Haaren kann man bei festem Druck Haarknistern fühlen. In zweifelhaften Fällen hilft die Probepunktion. Die tiefliegenden Dermoide sind viel schwieriger festzustellen; es würde aber zu weit führen, alle pathognostischen Zeichen für diese anzuführen.

Die Prognose der Dermoidcysten richtet sich nach dem Sitz, der Grösse und der sekundären Veränderungen in denselben. Es ist direkt klar, dass ein Dermoid z. B. der Schädelhöhle weit bedrohlichere Erscheinungen hervorrufen kann, als ein solches an einem indifferenten Orte. Im allgemeinen ist aber die Prognose eine günstige, weil die Cysten sich nur sehr langsam vergrössern und ihr Sitz in der Nähe lebenswichtiger Organe doch ein äusserst seltener ist.

Von sekundären Veränderungen der Wand ist Verkalkung zu nennen, die von einzelnen Autoren wie Heschl und Lücke als eine Unmöglichkeit hingestellt wird, aber von Diehler an Hand mehrerer Fälle bewiesen ist. (Diehler [32].)

Eine weitere Veränderung ist die Entzündung und Vereiterung mit eventuellem Durchbruch nach aussen oder in die Körperhöhlen. Lebert hat 5 Fälle zusammengestellt, wo ein Durchbruch durch die Bauchdecke erfolgte. Es handelt sich jedesmal um Ovarialgeschwülste. Auch in früheren Jahrhunderten wurde dies hin und wieder beobachtet. Lebert erwähnt, dass im 16. Jahrhundert Fabricius Hildanus den Durchbruch einer Geschwulst durch die Bauchdecken beobachtete, aus welcher sich nebst Flüssigkeit Haare entleert hätten. Ferner habe Laflize bei einem 18 jährigen Mädchen eine Geschwulst mit Aetzkali verschorft, aus der sich dann eine fettartige Masse mit Haaren entleert und 13 Tage nach der Operation durch die Fistelöffnung ein harter Körper, welcher 8 Schneidezähne, die vollkommen ausgebildet waren und zwei unvollkommene, entwickelt habe. In neuester Zeit berichtet Güterbock von eitriger Entzündung einer kindskopfgrossen Dermoidgeschwulst, die zwischen Schwertfortsatz und Nabel, letzteren mitbeteiligend, ihren Sitz hatte. (Güterbock [33].)

Ziegler erwähnt noch von weiteren sekundären Bildungen, die von Adenomen und Carcinomen.

Die Dermoide der Cutis können entweder durch äusseren Anlass oder seltener spontan platzen und verjauchen; ferner sind die auf dem Periost auf-

liegenden mit diesen verwachsen und hinterlassen Knochendellen; auch ist nach Lücke, allerdings in ganz seltenen Fällen, nach Resorption der Knochen ein Eindringen in die Körperhöhlen möglich.

Die Therapie der Dermoide besteht in aseptischer Excision des ganzen Cystenbalges, die je nach Sitz mit mehr oder weniger Schwierigkeiten verbunden ist. Zu hüten hat man sich vor Zurücklassung von Wandteilen, da von diesen aus sich Recidive oder Fisteln bilden können. Vereiterte oder verjauchte Cysten sind ebenfalls zu exstirpieren; doch darf dann die Wunde nicht sofort geschlossen werden, sondern der Defekt ist durch Tamponade noch eine Zeit lang offen zu halten und erst in zweiter Linie kommt eventuell die Naht in Betracht.

Ich wende mich jetzt der Schilderung meines speziellen Falles zu, der in zweifacher Hinsicht bemerkenswert war. Aeusserlich erinnerte der Tumor sehr an das Bild der Polymastie, da er wegen der mammillaartigen Erhebung einer überzähligen Brustdrüse ähnlich sah, und dann ist der Sitz auf dem Sternum immerhin ein seltener.

27. V. 1900. Georg Förschmer, 10 Jahre alt.

Anamnese: Patient gibt an, dass er seit seiner Geburt auf dem Sternum eine kleine Geschwulst hat, die sich im Laufe der Jahre zur Grösse eines starken Hühnereis entwickelte. Die Neubildung macht dem Patienten keine Beschwerden.

Status praesens: Etwas schmächtiger Junge von seinem Alter entsprechender Grösse.

In beiden oberen karotischen Dreiecken kleine, etwas über erbsengrosse Drüsenketten.

Lunge: Ueberall sonorer Schall und vesikuläres Atmen.

Herz: In normalen Grenzen, Töne rein.

Mediam auf dem Sternum nach abwärts von der Verbindung zwischen Manubrium und corpus sterni findet sich ein konischer, scheibenförmiger Tumor von ca. 5 cm Höhen- und Breitenausdehnung und 3—4 cm Höhe. Die Haut an der Basis des Tumor ist unverändert. Auf der Spitze zeigt diese eine mammillaähnliche Erhebung, ist hier ziemlich verdünnt, mit Erweiterung der subkutanen Venen. Der Tumor ist weich, elastisch, deutlich fluktuierend, in jeder Richtung gut verschieblich. Am Grund kann man deutlich unter die Cyste eindringen, eine Furche im Knochen scheint nicht zu bestehen.

Diagnose: Dermoidcyste auf dem Sternum.

Operation: 30. V. In Aethernarkose Excision der Cyste. Dieselbe wird an der nabelähnlichen Prominenz sofort angeschnitten. Es entleert sich eine milchige, reichlich cholestearinhaltige Flüssigkeit. Der sehr dünne Balg lässt sich leicht excidieren. Periost und Knochen selbst vollkommen intakt. Fortlaufende Naht der Haut mit Einlegung eines kleinen Jodoformstreifens im unteren Winkel.

Am 6. VI. 1900 wurde der Kranke als geheilt entlassen. Eine weitere Behandlung war unnötig.

Eine genauere mikroskopische Untersuchung der Cystenwand war nicht möglich, da der Tumor kurze Zeit nachher auf unerklärliche Weise ab-

handen gekommen ist. Dass es sich hier aber um eine Dermoidcyste handelt, dürfte wohl aus dem Bestehen der Geschwulst seit der Geburt, aus dem Inhalt der exstirpierten Cyste, aus dem langsamen Wachstum und dem Sitz in der Medianlinie hervorgehen. Da die Cyste nur einen sehr dünnen Balg und keine Haare in ihrer Wand und ihrem Inhalt hatte, so haben wir wahrscheinlich jene weniger entwickelte Form, die sich nur aus epidermoidalen Keimen herleitet, vor uns, eine Form, die Heschl und Ziegler mit dem Namen „Epidermoid" bezeichnen, Chiari aber zu den Dermoiden rechnet.

Die Entstehung hängt wahrscheinlich mit der Bildung des Sternums zusammen. Letztere geht so vor sich, dass die Rippen der Brustwirbelsäule ganz bis auf die ventrale Seite des Körpers herüberwachsen und sich hier in einer längs verlaufenden Knorpelleiste vereinigen. Durch gegenseitige Annäherung verschmelzen die beiderseitigen Leisten und liefern das knorplige Brustbein, welches später durch Auftreten zahlreicher Knochenkerne verknöchert. Ehe nun die beiden Knorpelleisten sich ganz vereinigt haben, könnten epidermoidale Keime sich einstülpen, sich abschnüren, und selbständig zu der oben beschriebenen Cyste auswachsen, die sich dann allmählich durch Vermehrung und Anhäufung ihrer Wandprodukte vergrössert.

Für die Erklärung der mammillaartigen Erhebung müssen wir uns der Befunde an Dermoidcysten von König vergegenwärtigen. Er fand an den meisten Cysten einen nicht mit Epithel bekleideten braunen Fleck in der Wandung, wo die-

selbe weniger fest gebaut war. Es wäre nun sehr leicht denkbar, dass bei Vermehrung des Cysteninhalts eine Vortreibung des Balges an dem locus minoris resistentiae durch den herrschenden Innendruck bewirkt wurde und dass dadurch die mammillaartige Erhebung zu stande gekommen ist.

Von ähnlichen Fällen habe ich in der von mir durchgesehenen Litteratur nur einen Fall von Dermoidcyste am Sternum verzeichnet gefunden, und zwar von Pollosson.

Bei einem 22 jährigen Mädchen entfernte Pollosson eine genau median gelegene, symmetrisch gebildete Dermoidcyste von 9—10 cm Länge, 4—5 cm Breite vor dem Manubrium sterni, welche etwa 3 cm weit in die fossa ingularis hineinreichte. Pollosson schrieb den Ursprung der Cyste einer fehlerhaften Bildung der Kiemenbogen, vielleicht auch in der Verbindung der Kiemenbogen mit der Brustdeckenspalte zu. (Pollosson [34].)

Für die Differentialdiagnose käme zunächst das durch Sekretretention in den Talgdrüsenausführungsgängen und Haarbälgen entstandene Atherom in Betracht. Hier fällt aber besonders ins Gewicht, dass Atherome nie angeboren sind, während unsere Cyste kongenital war. Das für Dermoide noch sehr häufige, differentialdiagnostisch verwertbare Zeichen, die Delle im unterliegenden Knochen, fehlt hier.

Eine weitere Verwechslung wäre mit einer überzähligen Brustdrüse möglich, weil auf den ersten Blick die Geschwulst wegen ihres Sitzes und der mammillaartigen Erhebung grosse Aehnlichkeit mit einer kleinen Mamma hatte. In der

Geschwulst fand sich aber nirgends bei Palpation festeres Gewebe oder Drüsenstränge, vielmehr fluktuierte sie deutlich; auch hat die Oeffnung der Cyste nichts dergleichen ergeben. Infolgedessen ist eine Polymastie auszuschliessen.

In Betracht käme ferner eine kongenitale Spaltbildung im Sternum, durch welche sich Thoraxinhalt vorbuchten könnte. Aber dann wäre der Inhalt wohl reponibel gewesen, ausserdem erwiesen sich Periost und Knochen als vollkommen unversehrt.

Zu denken wäre ferner an ein Dermoid des Mediastinum anticum, welches eine Hervorbuchtung über dem Sternum veranlassen könnte. So beschreibt Pflanz eine Dermoidcyste des Mediastinum anticum, welche eine beträchtliche Vorwölbung in der Gegend des Manubrium sterni, des medialen Anteils des rechten Schlüsselbeins und der ersten zwei Rippen rechterseits bewirkte. (Pflanz [35].)

Aber diesem widerspricht der Operationsbefund.

Am Schluss meiner Arbeit ist es mir eine angenehme Pflicht, Herrn Obermedizinalrat Prof. Dr. v. Angerer für die gütige Uebernahme des Referates, Herrn Privatdozenten Dr. Schmitt für die freundliche Unterstützung bei Anfertigung der Arbeit meinen herzlichsten Dank auszusprechen.

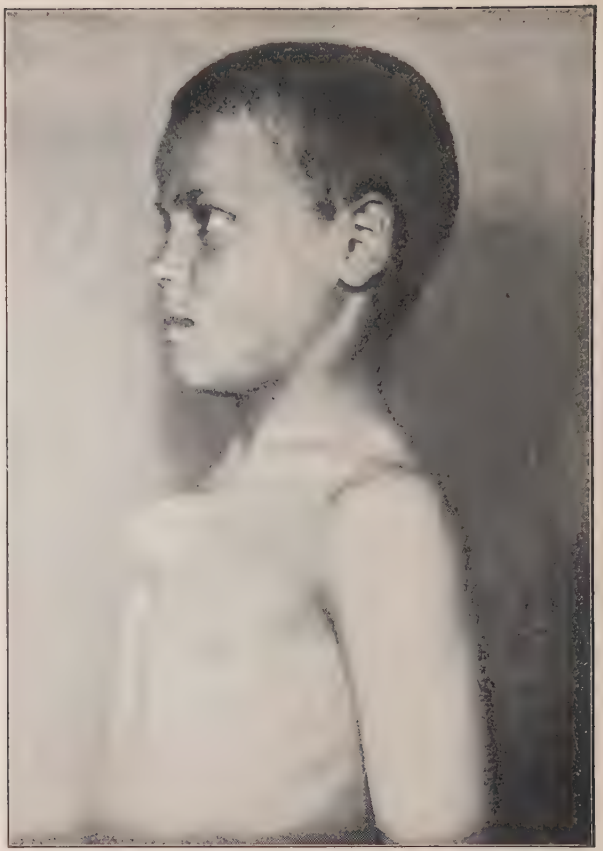

Litteratur.

1. Leblanc: Kyste dermoide trouvé dans le crâne d'un cheval. Journ. de méd. vét. Paris 1831.
2. Lebert: Pathogénie des Kystes dermoides et de l'hétérotopie plastique en général. Gaz. méd. de Paris 1832.
3. Lebert: Beobachtungen und klinische Bemerkungen über Dermoidcysten. Vierteljahrschrift für die prakt. Heilkunde. Prag 1858.
4. Pauly. Ueber Dermoidcysten des Ovariums. Beiträge zur Geburtshilfe und Gynäkologie. Berlin 1875.
5. Röbl: Ueber Kysten am Samenstrang mit besonderer Berücksichtigung der Dermoidcysten. Leipzig 1897.
6. Blumenbach: De nisu formativo et generationis negotio superiores observationes. 1785.
7. Baillie: Nachricht von einer besonderen Verödung des Eierstocks. Leipzig 1789.
8. Meckel: Deutsches Archiv für Physiologie I, 1815.
9. Josephi: Ueber die Schwangerschaft ausserhalb der Gebärmutter. Rostock 1803.
10. Remak: Deutsche Klinik 1854.
11. Heschel: Prager Vierteljahrschrift. Prag 1860.
12. Pelican: Referat, Schmidts Jahrbücher. Bd. 114, 1862.
13. Axel Key: Referat, Schmidts Jahrbücher. Bd. 107, 1887.
14. Lücke: Handbuch der allgemeinen und speciellen Chirurgie. Erlangen 1869.
15. Baumgarten: Ueber eine Dermoidcyste des Ovarium mit augenähnlichen Bildungen. Virch. Archiv. Bd. 107, 1887.
16. Waldeyer: Die epithelialen Eierstocksgeschwülste. Arch. f. Gynäk. I, 1870.
17. Lang: Ein Beitrag zur Kenntnis sogen. Dermoidcysten. Virch. Arch. 114, 1888.
18. Roux: Beiträge zur Entwicklungsmechanik des Embryo. Virch. A. 114, 1888.

19. Wilms: Ueber die Dermoidcysten und Teratome, mit besonderer Berücksichtigung der Dermoide der Ovarien. Deutsches Arch. für klin. Medizin. Bd. 55, 1895.
20. Fritsch: Die Krankheiten der Frauen 1900.
21. Fillmanns: Lehrbuch der allgemeinen und speziellen Chirurgie. Bd. II, Teil I, 1899. Seite 26.
22. Ziegler: Lehrbuch der allgemeinen Pathologie. Bd. I, 1898. Seite 483.
23. Sänger: Archiv für Gynäkologie 1890.
24. Kibbert: Lehrbuch der pathologischen Histologie 1896.
25. König: Beitrag zur Anatomie der Dermoidcysten und Atheromcysten der Haut. Ref. Zentrlbl. f. Chirurgie 1894.
26. v. Rothmund: Ueber Kysten der Regenbogenhaut. Klin. Monatsblatt f. Augenhlk. X. 1872.
27. Le Fort, Contribution à l'étude des Kystes dermoides traumatiques. Ref. Zentralblatt für Chirurgie 1895.
28. v. Birch-Hirschfeld: Lehrbuch der pathologischen Anatomie 1896.
29. Haffter: Ueber Dermoide 1874.
30. Förster: Handbuch der allgemeinen pathologischen Anatomie 1854.
31. Friedländer: Ein Fall von zusammengesetztem Dermoid des Ovariums. Virch. Arch. 56, 1872.
32. Diehler: Ueber verkalkte Dermoidcysten. Würzburg 1889.
33. Güterbock: Ueber einen Fall von Dermoidgeschwulst des Nabels. Ref. Zentralbl. für Chirurgie 1889.
34. Pollosson et Didier: Une observation de Kyste dermoide médiane de la région cervicosternale. Referat, Zentralblatt für Chirurgie 1889.
35. Pflanz: Ueber Dermoidcysten des Mediastinum anticum. Ref. Zentralblatt für Chirurgie 1897.

Lebenslauf.

Geboren wurde ich, Wilhelm, Joseph, Jakob Laufenberg, kathol. Konfession, am 9. November 1873 zu Remagen a. Rhein als Sohn des Stationsvorstehers Adam Laufenberg und seiner Ehegattin Elisabeth, geb. Schmid.

Bis Ostern 1885 besuchte ich die Elementarschule zu Rheinbach, bis Ostern 1891 das dortige Progymnasium, bis Herbst 1892 das Gymnasium zu Diedenhofen. Bis Januar 1894 lernte ich in der Apotheke zu Soden a. T. Von Januar 1894 ab bereitete ich mich zu Strassburg i. E. und Münstereifel zum Abiturientenexamen vor, welches ich Herbst 1895 in Münstereifel bestand. Im Wintersemester desselben Jahres erfolgte meine Immatrikulation bei der medizinischen Fakultät der Universität Bonn, wo ich 6 Semester studierte. Herbst 1897 bestand ich das Tentamen physicum. Am 1. Oktober 1897 trat ich beim 2. Bataillon Inf.-Rgts. Nr. 160 in Bonn ein, um meiner Dienstpflicht mit der Waffe für das erste halbe Jahr zu genügen. Herbst 1898 besuchte ich die Universität München, wo ich die letzten Semester studierte. Am 5. Januar 1901 vollendete ich das medizinische Staatsexamen.